· 病例报告 ·

以心肌受累为早期主要表现的恶性组织细胞病 1 例

郭 智[1*], 石宇杰[2], 沙 鸥[2], 王 飞[1], 谭晓华[1]

(北京军区总医院: [1] 血液科; [2] 心内科 北京 100700)

【关键词】 心肌病变; 恶性组织细胞病

【中图分类号】 R733.1 【文献标识码】 B 【文章编号】 1671-5403(2011)01-0078-02

恶性组织细胞病(malignanthistiocytosis, MH)临床上以持续高热、肝脾淋巴结肿大、全血细胞减少为主要表现, 晚期可出现黄疸、恶病质等症状, 病情复杂, 凶险, 死亡率高[1]。但很少会以心肌受累为早期主要表现, 从而耽误病情。现将我科收治的 1 例以心肌受累为早期主要表现的 MH 报告如下。

1 临床资料

男, 64 岁, 因无明显诱因出现心悸、下肢水肿及肌肉酸痛于 2008 年 8 月 6 日入院, 入院时已经持续低热 1 个月余, 体温最高 38 ℃, 发热时间无明显规律性, 在外院曾给予环丙沙星、头孢唑林钠、头孢曲松等抗生素治疗无效, 发热未能控制, 已行骨髓像检查未见异常, EB、CMV 病毒检测阴性, 外院诊断为“病毒性心肌炎”, 用泼尼松治疗略好转。既往无特殊病史。入院后查体: T 37.8 ℃, 心界扩大, 心尖部听到第三心音, 肝大肋下 1 cm, 脾未触及, 前臂及下肢有数个紫色花生米大小皮下硬结、无触痛, 双下肢轻度水肿。血象: WBC 6.5×10^9/L, N 46%, Hb 101 g/L, PLT 123×10^9/L; 生化检查: 除 ALT 85 U/L, 总胆红素 28 mmol/L, 乳酸脱氢酶 445 IU/L 外其余基本正常; 心电图: Ⅰ度房室传导阻滞、多源性室性期前收缩、短阵房扑、快速房颤; 超声心动图: 房室均增大、少量心包积液。皮下结节病理: 血管炎、皮下脂肪组织坏死。临床诊断为“心肌炎”, 先后经过更昔洛韦抗病毒(共 2 周)、哌拉西林舒巴坦抗细菌(10 d)、泼尼松控制体温、地高辛强心等综合治疗无效, 心悸仍反复出现, 多次查血常规, HGB 逐渐降为 85 g/L, PLT 最低水平为 73×10^9/L。患者入院后 3 周心跳骤停死亡, 原因未知, 尸体解剖: 心脏增大 1 倍, 各房室腔扩大, 房中隔增厚、其表面有粟粒大暗红颗粒物附着; 镜检心肌纤维间、肺小叶间、支气管周围、血管周围、肺泡壁、脾索及肝汇管区、皮肤等均可见弥漫性或局灶性恶性组织细胞浸润; 免疫组化: CD45RO(+), CD3(−), CD20(−), CD68 (−), 提示恶性细胞属 T 细胞来源。死亡原因考虑为 MH 广泛侵犯致心脏衰竭(图 1)。

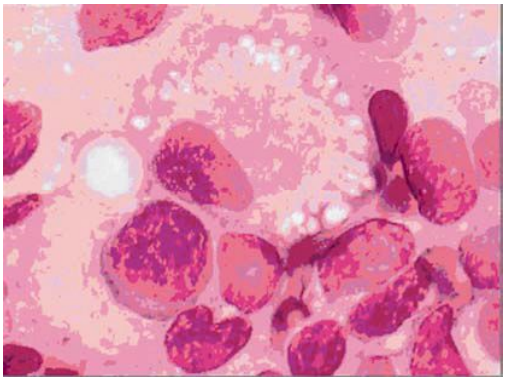

图 1 恶性组织细胞浸润

2 讨 论

MH 虽可浸润全身各脏器、组织, 但本例却以心肌受累为主要和早期临床表现, 并误诊为心肌炎, 实为少见。在临床出现心肌病变表现的患者, 无心绞痛、胸闷、呼吸困难等症状, 却很快发生死亡的原因根本不会想到 MH, 一般还是考虑急性心肌梗死或心脏衰竭等情况[2]。本病例由于血象正常, 年纪偏大, 未考虑过 MH, 入院后也未再行骨髓穿刺等检查, 如不做尸体解剖不可能修正诊断。MH 的临床表现多样化, 缺乏特异性, 应密切结合实验室检查综合判断。实验室检查仍以骨髓涂片为首选方法。由于病变呈局灶性, 骨髓受累程度不一致, 1 次骨髓穿刺阴性者不能排除诊断, 必须反复多部位骨髓穿刺来提高诊断的阳性率, 必要时也可行活检提高诊断率[3]。当出现以下情况时更应该注意 MH 的可能: (1) 不明原因发热而不能以感染性疾病解释者; (2) 伴有全血细胞减少和肝、脾、淋巴结肿大者; (3) 血象、骨髓象中找到大量异形或多核巨组织细胞者[4]。MH 与反应性网状细胞增多症有相似之处, 常易误诊。在反应性网状细胞增多症中, 网状细胞、组织细胞增多一般呈良性过程, 骨髓中所见到的网状细胞大多为正常形态, 大小较为一致。此外, MH 还应同间变性大细胞型淋巴瘤鉴别。目前临床诊断为 MH 的病例,

收稿日期: 2009-08-18; 修回日期: 2009-11-09

通讯作者: 郭 智, Tel: 010-66721171; E-mail: gzdd2004@yahoo.com.cn

实质上包括了一些临床表现类似于真正的 MH、但起源却是 T 淋巴细胞的淋巴瘤[3]。MH 一旦确诊，应尽早对症支持治疗及化疗。由于疗效不佳，缓解率极低[5]，临床工作中需要多方面考虑来提高早期诊断率，以便及早治疗。

【参考文献】

[1] 郭 智，张 波，刘 坚，等. 16 例恶性组织细胞病的诊断分析[J]. 实用诊断与治疗杂志, 2007, 5(21): 395-396.

[2] 侯丕华，黄铁群，郑知刚. 高龄急性心肌梗死 3 例诊治体会[J]. 中华老年多器官疾病杂志, 2008, 7(3): 229.

[3] Falin B. Anaplastic large cell lymphoma: pathological molecular and clinical features[J]. Br J Haematol, 2001, 114(4): 741-760.

[4] Schmidt D. Malignant histocytosis[J]. Curr Opin Hematol, 2001, 8(1): 1-4.

[5] 柳 金，吴登蜀，齐振华. 恶性组织细胞病的早期诊断[J]. 临床误诊, 2004, 3(17): 159-160.

·病例报告·

抗磷脂综合征 1 例报告

范 琰*，刘梅林

(北京大学第一医院老年内科，北京 100034)

【关键词】 抗磷脂综合征；自身免疫性疾病

【中图分类号】 R593.2 **【文献标识码】** B **【文章编号】** 1671-5403(2011)01-0079-02

抗磷脂综合征(antiphospholipid syndrome, APS)是由抗磷脂抗体(antiphospholipid antibody, APL)(包括狼疮抗凝物和抗心磷脂抗体)引起的自身免疫性疾病，临床上以血栓形成、习惯性流产及血小板减少为主要表现。

1 临床资料

患者，男，54 岁，因间断气短胸闷 30 d、加重 10 d，于 2005 年 12 月 2 日入院。患者 9 个月前右下肢深静脉血栓形成，服用华法林 2 个月后下肢肿胀消失，停药。查体：血压 120/90 mmHg，心率 87 次/min，呼吸23次/min，双肺呼吸音清，心律规整，未闻及杂音。双下肢无水肿。超声心动检查示三尖瓣中度关闭不全，肺动脉收缩压轻度增高(45.2 mmHg)。肺通气灌注及双下肢静脉显像示双肺多发肺栓塞，右下肢深静脉完全梗阻，左下肢深静脉不完全梗阻，未见新鲜血栓形成。胸部 CT 扫描示双肺动脉栓塞，右上中下肺叶主干及分支、左肺上下叶主干及分支均可见充盈缺损。下肢血管超声显示右下肢股总及股静脉血栓形成。心电图 V_1～V_3，V_3R～V_5R 导联 T 波倒置。血气分析 $PaCO_2$ 39.5 mmHg, PaO_2 76.1 mmHg。APL>12 (RU)/ml。给予低分子肝素及华法林抗凝治疗，放置下腔静脉滤器。治疗后复查 $PaCO_2$ 39.5 mmHg, PaO_2 92.1 mmHg，病情好转出院。2008 年 11 月 20 日患者因突发意识丧失入院。CT 示双肺多发陈旧肺栓塞。肺通气灌注及双下肢静脉显像示双肺多发肺栓塞，双下肢深静脉不完全梗阻，未见新鲜血栓形成。超声心动检查示肺动脉收缩压高达 92.4 mmHg，右心负荷明显加重。APL 37 RU/ml，狼疮抗凝物 1.087。给予低分子肝素及华法林治疗好转出院。患者符合原发性 APS 诊断标准，第一次住院治疗好转后患者自行停用华法林，再发肺栓塞致意识丧失。

2 讨 论

血栓形成是 APS 患者的突出临床表现，以下肢深静脉血栓最常见。动脉血栓则常累及脑血管。APS 患者 13%以缺血性脑卒中为首发表现，7%以短暂性脑缺血发作为首发表现[1]。年轻患者发生不易解释的动脉血栓事件，应除外 APS。APS 患者可在任何部位发生血栓，从而造成临床症状的多样性。心脏病变可造成心肌梗死、心肌肥厚、心律失常等。肺部病变最常见的是肺动脉栓塞，可引起患者猝死。其他还有肺微血栓形成、肺泡内出血、纤维化肺泡炎。皮肤病变如网状青斑，反复的溃疡、皮肤结节形成，指端坏疽。还可见深静脉血栓形成、肢体坏死。中枢神经系统如脑梗死、头痛、眩晕、复视及一过性失明。消化系统如腹痛、黑便等。另外还有血小板减少症。肾血管任何部位都可发生血栓，引起 APS 肾病。女性 APS 患者常引起习惯性流产、胎儿宫内窘迫。

APS 诊断标准包括血栓形成、病态妊娠、APL 中到高滴度阳性、持续 12 周或以上，至少同时存在 1 项临床和 1 项实验室检查证据方可确诊[2]。约 1%的 APS 患者，短期内大量微血栓形成，造成器官功能衰竭及死亡，称为恶性 APS。

收稿日期： 2009-11-23; **修回日期：** 2010-03-23

通讯作者： 范 琰, Tel: 010-83572997, E-mail: fanyan7405@yahoo.com.cn